

Metabolismo Hepatocelular dos Lipídeos: uma Abordagem Clínica e Histopatológica do Acúmulo Intracelular de Lipídeos (Esteatose) do Parênquima Hepático Induzida pelo Álcool

Hepatocellular Metabolism of Lipids: A Clinical and Hystopathological Approach on the Intracellular Accumulation of Lipids (Steatosis) of Liver Parenchyma induced by Alcohol

Anderson Martelli^{a*}

Resumo

O álcool é uma das drogas mais utilizadas de forma abusiva e seu consumo parece ser um dos hábitos sociais mais antigos e disseminados entre as populações, estando associado a ritos religiosos e sendo atribuída uma variedade de efeitos como calmante, afrodisíaco, estimulante do apetite e outros. O presente trabalho retrata o metabolismo hepatocelular dos lipídeos e o papel do álcool frente o acúmulo intracelular dessa substância nos hepatócitos esteatose hepática (EH) com abordagem relevante sobre os aspectos macroscópicos e histológicos. Como a EH é caracterizada por deposição anormal de triglicerídeos nas células parenquimatosas do fígado o qual realiza inúmeras funções vitais, compreender os passos dessa metabolização é de fundamental importância no entendimento dos mecanismos fisiopatológicos que caracterizam os quadros de esteatose hepática.

Palavras-chave: Acúmulo intracelular. Esteatose hepática. Álcool. Triglicérides.

Abstract

Alcohol is one of the most abused drugs and its use appears to be one of the oldest and disseminated social habits among people, being associated with religious rituals and being attributed to a variety of purposes, such as soothing, aphrodisiac, appetite stimulant and other. The present essay portrays the hepatocellular metabolism of lipids and the role of alcohol before the intracellular accumulation of this substance in hepatocytes hepatic steatosis (HS) with a relevant approach on the macroscopic and histological aspects. As HS is characterized by abnormal deposition of triglycerides in the liver parenchymal cells which performs many vital functions, understanding the steps of this metabolism is of fundamental importance to comprehend the physiopathologic that characterize hepatic steatosis cases.

Keywords: Intracellular accumulation. Hepatic steatosis. Alcohol. Triglycerides.

^a Especialista em Laboratório Clínico – Universidade Estadual de Campinas (UNICAMP). Biólogo da Secretaria de Agricultura e Meio Ambiente de Itapira. E-mail: martelli@fcm.unicamp.br

* Endereço para correspondência: Rua Duque de Caxias, 229 – Centro, Cep: 13974-345 - Itapira – SP.

1 Introdução

Desde longa data são conhecidos alguns dos malefícios que o consumo excessivo de bebidas que contêm álcool (álcool etílico ou etanol) pode causar. Os trabalhos realizados, a partir de 1960, possibilitaram demonstrar a hepatotoxicidade do etanol.

Quanto aos termos esteatose e degeneração gordurosa, estes descrevem quadro anormal de deposição de triglicerídeos nas células parenquimatosas, que geralmente podem ser vista no fígado, principal órgão envolvido no metabolismo das gorduras, coração, músculos e rins^{1,2}.

As causas de esteatose incluem toxinas, desnutrição protéica, diabetes melito, obesidade, anóxia e nas nações industrializadas a causa mais comum de degeneração gordurosa do fígado é o alcoolismo¹.

Trabalhos recentes na área verificaram que o etanol produziu esteatose, com evidentes alterações ultra-estruturais em ratos e no homem, assim como fibrose e cirrose em macacos. Dados epidemiológicos também reforçam os argumentos a favor da existência de efeito hepatotóxico do álcool³.

Estudos sugerem que a deposição de triglicerídeos nos hepatócitos surge invariavelmente, após a ingestão de altas doses de álcool, especialmente entre 3 a 7 dias de consumo.

Uma vez instalada, a esteatose alcoólica pode evoluir com a continuação da ingestão etílica para fibrose e posteriormente cirrose, sendo esta última caracterizada por quadro irreversível de lesão hepática³.

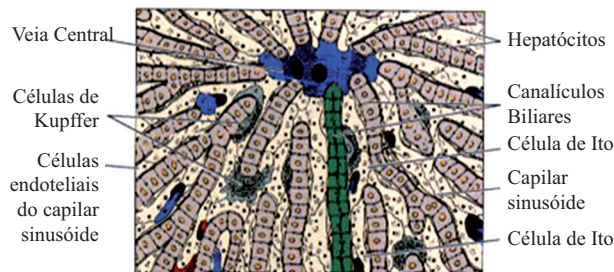A doença hepática alcoólica é a causa mais frequente de disfunção hepática nos EUA. A ocorrência nesse país está entre outros fatores, relacionada com o consumo elevado de bebidas alcoólicas, onde cerca de metade da população adulta consome regularmente bebidas alcoólicas e 15 a 20 milhões de indivíduos são alcoólatras³.

No Brasil, segundo dados da Secretaria Nacional Antidrogas, há número significativo de indivíduos dependentes do álcool, com incidência elevada de doença hepática alcoólica³.

Neste contexto, o acúmulo excessivo de triglicerídeos no fígado, principal órgão de metabolização dessa substância, pode resultar de defeitos em qualquer um dos eventos entre a entrada dos ácidos graxos nos hepatócitos e a saída das lipoproteínas causando a esteatose hepática^{1,2}, sendo a primeira e a mais freqüente das lesões hepáticas induzidas pelo etanol³.

2 Funções Metabólicas do Fígado

O fígado é o segundo maior órgão do corpo humano (o maior é a pele) representando 2,5 a 4,5% da massa corporal total com peso médio de 1500g⁴. É um órgão complexo que realiza inúmeras funções vitais, muitas das quais ainda não passíveis de ser substituídas pelas mais modernas tecnologias terapêuticas^{5, 6}. Sua unidade funcional básica é o lóbulo hepático (figura 1), uma estrutura cilíndrica com alguns milímetros de comprimento e aproximadamente 0,8 a 2 milímetros de diâmetro^{4,7}.



Fonte: Junqueira e Carneiro (2004)⁴

Figura 1 – Representação esquemática da histologia hepática. Capilares sinusóides vasculares envoltos pelos cordões de hepatócitos. No espaço de Disse é possível observar as células de Kupffer e as células de Ito.

Os hepatócitos são as células mais importantes do fígado constituindo cerca de 2/3 da sua massa. Entre os cordões de hepatócitos estão os sinusóides vasculares, revestidos por células endoteliais fenestradas e descontínuas que demarcam o espaço de Disse, para dentro do qual se projetam abundantes microvilosidades da membrana basolateral do hepatócito, que está em contato direto com o sangue arterial e venoso portal^{4,6}.

O fígado recebe aproximadamente 25% do débito cardíaco total, o que lhe permite realizar numerosas funções vitais, essenciais à manutenção da homeostasia corporal.

Destaca-se a regulação do metabolismo de diversos nutrientes, dentre eles: os lipídeos, papel imunológico, síntese proteica e de outras moléculas, armazenamento de vitaminas e ferro, degradação e inativação hormonal e excreção de drogas e toxinas⁶.

A membrana apical dos hepatócitos, com diferentes canais e transportadores em relação à membrana basolateral, vai ser a responsável pela formação dos canaliculos biliares através da formação de sulcos entre hepatócitos adjacentes⁶.

Além dos hepatócitos, das células endoteliais fenestradas e dos componentes biliares, existem outros tipos de células no espaço de Disse como as células de Kupffer (maior acúmulo de macrófagos em todo o corpo, responsáveis pela fagocitose de diversas substâncias), as células de Ito ou estreladas (reserva de substâncias lipídicas) e outras estruturas de suporte^{4,6,7}.

A seguir, está descrito sucintamente as principais funções do fígado, abordando com maior ênfase o metabolismo dos lipídes, principal fator desencadeador da esteatose hepática.

Metabolismo, conjugação e excreção de diversos

compostos: O fígado metaboliza enorme variedade de compostos, não só endógenos (sais biliares, bilirrubina, hormônios), mas também exógenos (drogas e toxinas)^{5,6}.

Síntese protéica: sintetiza quase todas as proteínas plasmáticas dentre elas a albumina, transportadores de hormônios, fatores da coagulação, diversos fatores de crescimento, globulinas, lipoproteínas e outras. É capaz também de sintetizar todos os aminoácidos não essenciais e outros peptídeos de menor tamanho^{5,6}.

Armazenamento de substâncias: armazena várias substâncias como as vitaminas A, D, E, K (lipossolúveis), armazenadas principalmente nas células de Ito), vitamina B12, ferro, ácido fólico. Para algumas destas substâncias, as reservas hepáticas permitem meses a anos de privação sem consequências clínicas evidenciáveis⁶.

Função endócrina: Apesar de o fígado não ser considerado órgão do sistema endócrino, tem a capacidade de converter importantes hormônios e vitaminas numa forma mais ativa⁶.

Função Imunológica: As células de Kupffer hepáticas correspondem cerca de 80-90% da população fixa de macrófagos do sistema reticuloendotelial. Providenciam importante mecanismo de filtro para a circulação sistêmica, não só por removerem do sangue partículas exógenas como bactérias, endotoxinas, parasitas, mas também partículas endógenas como os eritrócitos senescentes^{4,6,7}.

Formação e secreção de bile: Função hepática mais importante no que se refere ao sistema digestivo^{6,8}.

Regulação do metabolismo de nutrientes:

a) Metabolismo energético e de carboidratos. O fígado providencia energia aos outros tecidos fundamentalmente pela exportação de 2 substratos, a glicose e os corpos cetônicos. Estes últimos são importante fonte de energia providenciada pelo fígado, principalmente em situações em que a utilização de glicose está comprometida como no jejum, ou em situações patológicas como no diabetes^{5,9}.

b) Metabolismo protéico. Quando as proteínas são degradadas libertam aminoácidos que, não podendo ser armazenados, são utilizados de forma imediata ou catabolizados formando amônia. Esta substância não é metabolizada pela maioria dos tecidos, sendo extremamente tóxica. Sua degradação ocorre principalmente no fígado através da conversão em uréia^{5,6}.

c) Metabolismo lipídico. Os principais lipídeos do plasma humano é o colesterol, ésteres do colesterol, triglicerídeos, fosfolipídios e ácidos graxos não-esterificados¹⁰.

Essas substâncias são transportadas na forma de lipoproteínas, que podem ser divididas, de acordo com sua densidade, em 5 classes: quilomícrons, lipoproteínas de densidade muito baixa (VLDL); lipoproteínas de baixa densidade (LDL); lipoproteínas de densidade intermediária (IDL); e lipoproteínas de alta densidade (HDL)^{7,11,12}.

Durante a digestão a maior parte dos triglicerídeos é transformada em ácidos graxos, que ao passarem pelas células epiteliais intestinais são novamente ressintetizadas em novas

moléculas de triglicerídeos que penetram na linfa sob a forma de quilomicrons^{6,7,10}.

A estabilidade dos quilomicrons ocorre pela adsorção da apoproteína B à superfície externa, impedindo sua aderência aos vasos linfáticos^{6,7}.

Estes, quando entram na corrente sanguínea e passam pelos capilares do tecido adiposo ou hepático sofrem a ação da enzima lipase lipoprotéica na superfície das células endoteliais, que hidrolisa os triglicerídeos dos quilomicrons libertando glicerol e ácidos graxos que são captados pelos adipócitos e pelas células hepáticas^{6,7,12}. Uma vez dentro destas células, os ácidos graxos são de novo sintetizados em triglicerídeos.

O fígado também sintetiza e secreta VLDLs a partir de lipídios e colesterol absorvidos ou sintetizados de novo. Estas sofrem novamente a ação da lipoproteína lipase, que remove triglicerídeos da molécula, formando IDL e posteriormente LDL. Ambas podem ser removidas pelo fígado através dos LDL-R (*LDL receptor*). O colesterol é transportado dos tecidos para o fígado pelas HDL, onde é absorvido pela lipase hepática⁶.

No entanto, esse colesterol pode também ser reciclado a LDL ou VLDL pela CETP (*cholesterol-ester transport protein*). Estas lipoproteínas é a fonte principal de triglicerídeos e colesterol disponível para os outros tecidos⁶.

3 Degeneração Gordurosa no Parênquima Hepático e Alcoolismo

A esteatose hepática é definida pela presença de gordura no fígado principalmente triglicerídeos, o que pode exceder em até 5% o peso do órgão^{2,13,14}.

Entre os mecanismos da etiopatogenia da afecção estariam alterações na oxidação das gorduras no fígado ou redução na exportação de lipoproteínas de muito baixa densidade (VLDL) a partir do órgão¹⁴.

Juntamente com a lesão cerebral, a lesão hepática é a consequência de longo prazo mais séria do consumo excessivo de álcool. Na sequência de efeitos, o aumento do acúmulo de gordura pode evoluir para hepatite e finalmente para necrose hepática irreversível e fibrose^{1,15}.

Segundo Domingues, Toledo e Moraes (2009)¹⁶, o etanol apresenta ação tóxica sobre o epitélio intestinal diminuindo consideravelmente a absorção de nutrientes. Essa desnutrição proteica associada ao uso do álcool interfere no metabolismo do fígado pela diminuição da atividade da enzima *álcool-desidrogenase*, principal enzima envolvida na degradação do etanol. Consequentemente, a eliminação deste é retardada, expondo os órgãos-alvo principalmente o fígado por mais tempo a níveis elevados de etanol.

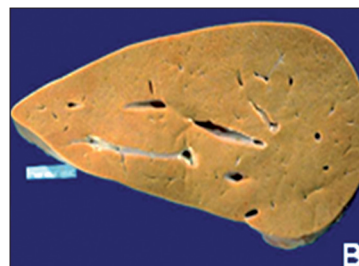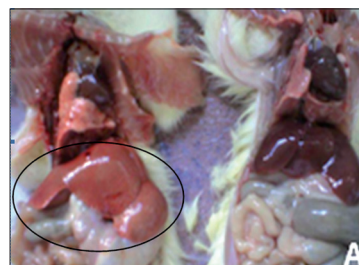
Por outro lado, a oxidação do álcool pela via *álcool-desidrogenase*, favorece maior produção de NADH. Seu acúmulo no fígado favorece alterações significativas no metabolismo dos lipídios, hidratos de carbono e ácido úrico com diminuição da síntese protéica e posteriormente o

desenvolvimento da esteatose hepática³.

A esteatose pode ser classificada segundo o tipo morfológico nos hepatócitos em macrovesicular, microvesicular e mista ou de acordo com a localização no órgão podendo ser focal ou difusa^{13,14}.

Quanto sua etiologia, a macrovesicular é a mais comum e está relacionada ao alcoolismo, diabetes mellitus, hiperalimentação, obesidade e nutrição parenteral prolongada. A microvesicular ocorre na esteatose aguda da gravidez, intoxicação por tetraciclina e em algumas formas da hepatite fulminante em crianças^{13,14}.

Macroscopicamente, o fígado gorduroso do alcoolismo crônico é grande órgão macio, pesando de 4 a 6 kg, de coloração amarelada e gorduroso (figura 2). Embora haja pouca ou nenhuma fibrose no início, com a ingestão continuada de álcool pode desenvolver tecido fibroso ao redor das veias hepáticas terminais, podendo estender-se para os sinusóides adjacentes^{1,17}.



Fonte: Kumar, Abbas e Fausto (2005)¹; Inue et al. (2007)¹⁸

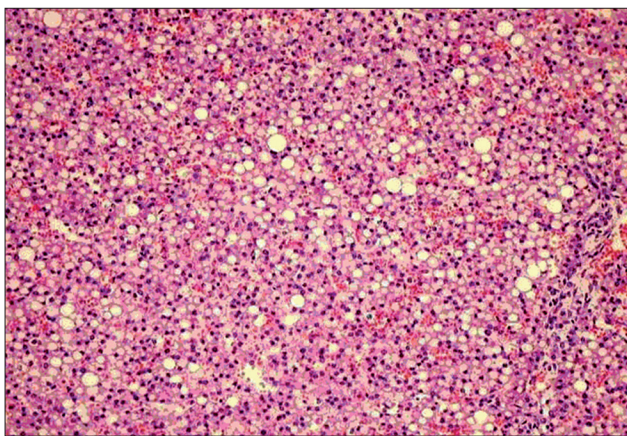
Figura 2 – Imagem macroscópica de um fígado gorduroso.

Na figura 2A, fígado de rato com esteatose hepática (fígado da esquerda com um círculo) sendo possível observar diferença de tamanho e coloração do órgão em comparação ao fígado normal (rato da direita).

Na figura 2B, corte longitudinal de fígado com esteatose, aspecto macio e coloração amarelada.

Histologicamente o álcool exerce ação tóxica direta sobre as células hepáticas. Um indivíduo sadio, que não tem o hábito de ingerir bebidas alcoólicas, ao ingerir quantidade de álcool suficiente para deixá-lo eufórico, apresentará horas depois, ao microscópio eletrônico, ligeiro grau de tumefação dos hepatócitos situados na zona centro-acinar, com gotículas lipídicas microvesiculares no citoplasma de alguns deles^{1,16,17}.

Na microscopia óptica a degeneração gordurosa é vista como pequenos vacúolos no citoplasma em torno do núcleo (figura 3)^{1,16}.



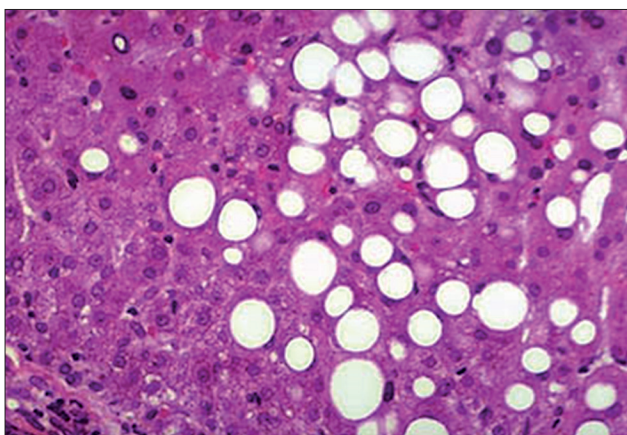
Fonte: Departamento de Anatomia Patológica da Faculdade de Ciências Médicas Unicamp)¹⁹.

Figura 3 – Análise histológica de um fígado com esteatose hepática.

Na figura 3 nota-se desorganização do parênquima hepático devido ao acúmulo de gordura e a presença de inúmeros vacúolos no interior dos hepatócitos.

Com a ingestão crônica de álcool, ocorre acúmulo significativo de lipídeos no citoplasma dos hepatócitos formando grandes lobos macrovesiculares claros que comprimem e deslocam o núcleo para a periferia dos hepatócitos^{1,16}.

Essa transformação é inicialmente centrolobular, mas em casos graves pode envolver o lóbulo inteiro (figura 4)¹.



Fonte: Kumar, Abbas e Fausto (2005)¹

Figura 4 - Esteatose hepática em maior aumento.

É possível observar vacúolos volumosos, com deslocamento de núcleo e citoplasma dos hepatócitos para a periferia.

Clinicamente a esteatose macrovesicular é assintomática. Entretanto, o paciente pode referir desconforto no hipocôndrio direito e apresentar hepatomegalia¹³.

Quanto ao diagnóstico a esteatose pode ser detectada por acaso em avaliações médicas de rotina quando os níveis das enzimas séricas encontram-se aumentadas, apresentação de hepamegalia ou nas ultra-sonografias de abdômen^{3, 13}.

Nos exames laboratoriais, a esteatose pode ocasionar aumentos dos níveis séricos das aminotransferases (AST e ALT), fosfatase alcalina, gama-glutamiltransferase e bilirrubinas^{2,3,13}.

Nos casos de dúvida no diagnóstico, a biópsia hepática evidenciará o teor aumentado de gordura e, possivelmente, o distúrbio primário subjacente¹⁴. O tratamento básico desse quadro consiste na abstenção da ingestão de álcool e reposição dietética e nutricional^{1,13}.

4 Considerações Finais

A esteatose hepática é caracterizada por defeito metabólico na sequência entre a entrada dos ácidos graxos nos hepatócitos até a saída das lipoproteínas, potencializado pelo uso do álcool e paralelamente à desnutrição proteica, interferindo significativamente na atividade da enzima *álcool-desidrogenase*, principal enzima envolvida na degradação do etanol.

Apesar do caráter benigno, o acúmulo exagerado de triglicerídeos no fígado pode levar a condição patológica, na qual o processo crônico pode causar cirrose progredindo para alterações fibróticas e disfunção hepática se não retirado os fatores de risco.

Os dados clínicos como os testes laboratoriais e os métodos de diagnósticos por imagem são de suma importância, porém, o estabelecimento do tipo de lesão e sua atividade só podem ser verificados com a inclusão de dados morfológicos, fornecidos pela laparoscopia e biópsia.

Apesar de grandes avanços terem ocorrido na compreensão da fisiopatologia e etiopatogenia da esteatose hepática, longo caminho ainda deve ser percorrido para que possamos tratar, de forma adequada, essa doença.

Referências

1. Kumar V, Abbas AK, Fausto N. *Robbins e Cotran Patologia. Bases Patológicas das Doenças*. Rio de Janeiro: Elsevier; 2005.
2. Silva LB, Gonçalves, P. Degeneração gordurosa (lipidose hepática). *Revista Científica Eletrônica de Medicina Veterinária*. 2008;6(10).
3. Mincis M, Mincis R. Doença hepática alcoólica: diagnóstico e tratamento *Prática Hospitalar*. 2006; 8(48).
4. Junqueira LC, Carneiro J. *Histologia básica*. Rio de Janeiro: Guanabara Koogan; 2004.
5. Schinoni MI. Fisiologia hepática. *Gaz. Méd. Bahia*. 2006;76(1).
6. Nunes PP, Moreira AL. Fisiologia hepática. *Texto de Apoio*. Porto, 2006/2007.
7. Guyton AC, Hall JE. *Tratado de fisiologia médica*. Rio de Janeiro: Elsevier; 2006.
8. Martinelli ALC. Icterícia. *Medicina, Ribeirão Preto*. 2004 jul./dez; 37: 246-252.

9. Motta VT. Bioquímica clínica para o laboratório. Princípios e interpretações. Porto Alegre: Médica Missau, 2003.
10. Alves CAD, Lima DS. Dislipidemia relacionada à fibrose cística. *Jornal Brasileiro Pneumologia*. 2008;34(10):829-37.
11. Henry JB. Diagnósticos clínicos e tratamento por métodos laboratoriais. São Paulo: Manole, 1995.
12. Shiavo M, Lunardelli A, Oliveira JR. Influência da dieta na concentração sérica de triglicérides. *Jornal Brasileiro de Patologia e Medicina Laboratorial*. 2003;39(4).
13. Prado FC, Ramos JÁ, Valle JR. Atualização terapêutica. São Paulo: Artes Médicas. 2003.
14. Borges NJBG, Reis JM, Suen VMM, Vannucchi H, Marchini JS. Terapia nutricional e esteatose hepática. *Diagn Tratamento*. 2005;10(2):111-2.
15. Rang HP, Dale MM, Ritter JM, Flower RJ. Rang & Dale farmacologia. Rio de Janeiro: Elsevier; 2007.
16. Domingues JA, Toledo MT, Moraes SG. Análise histomorfológica do fígado materno e fetal de ratas prenhes desnutridas submetidas à exposição ao etanol. *Rev. Fac. Ciênc. Méd. Sorocaba*. 2009;11(3):9-17.
17. Andrade ZA. As relações entre álcool e fibrose hepática. *Arq Méd ABC*. 2006; (2):17-8.
18. Inue AH, Andrade AC, Ferreira AL, Dornellas APS, Niwa AM, Vesenick DC, *et al.* Atlas de patologia geral. Londrina: Universidade Estadual de Londrina; 2007.
19. Departamento de Anatomia Patológica da Faculdade de Ciências Médicas Unicamp. Disponível em URL: <http://www.fcm.unicamp.br/deptos/anatomia/lamdegn12.html>.

