

Avaliação *in vivo* da precisão de leitura de um modelo de localizador apical eletrônico

Carlos Alberto Spironelli Ramos* & Norberti Bernardineli**

Resumo

Noventa e oito dentes, com indicação prévia de extração por motivos periodontais, ortodônticos ou protéticos, totalizando cento e oitenta e seis canais (noventa e três casos de polpa viva e noventa e três casos de necrose), foram utilizados no experimento. No sentido de averiguar a influência do diâmetro do forame apical nas leituras, dois grupos de dentes, com diâmetros variando de 0,08 a 0,20mm, e 0,25 a 0,60mm, foram avaliados. Executaram-se medições baseadas na primeira marcação da área verde do visor do localizador apical eletrônico Endex (Osada Elect. Co., Tóquio, Japão). Uma vez obtida a leitura, a lima utilizada como eletrodo foi fixada em posição e o dente extraído. A aferição dos resultados foi realizada por desgaste de uma das paredes radiculares externas do terço apical da raiz e visualização com auxílio de uma lupa. As medidas foram obtidas através de um paquímetro, tabuladas e analisadas estatisticamente, segundo a condição pulpar e o diâmetro do forame. Os resultados indicaram que, em média, nos casos de polpa viva, as medidas estavam a $0,9725 \pm 0,56$ mm aquém da saída do forame apical. Nos casos de necrose, a média foi de $0,9898 \pm 0,57$ mm aquém, não apresentando diferença estatisticamente significativa entre as duas condições pulpares isoladamente. Observando a influência dos diâmetros dos forames nas medições, foi detectado que os casos de necrose com forames de diâmetros do grupo de 0,08 a 0,20mm ($0,8725 \pm 0,15$ mm aquém, em média), apresentaram resultados diferentes estatisticamente ($p < 0,05$) dos casos de necrose com diâmetros de 0,25 a 0,60mm ($1,1071 \pm 0,23$ mm aquém, em média). Esse fato permitiu concluir que houve interação entre as variáveis condição pulpar e diâmetro do forame apical, nos casos de necrose e forames largos. O mesmo fato não foi observado nos casos de polpa viva. A análise dos resultados permitiu concluir que todas as medições estiveram dentro de um limite clínico aceitável, demonstrando que o método de localização apical eletrônica é seguro e confiável na determinação do comprimento de trabalho. Nos casos de necrose com forames de diâmetro acima de 0,25mm, a detecção eletrônica do comprimento de trabalho deverá ser cuidadosamente executada e interpretada, por esses canais apresentarem ausência da constrição apical.

Palavras-chave: localizadores apicais; odontometria; forame apical.

RAMOS, C. A. S.; BERNARDINELI, N. Avaliação *in vivo* da precisão de leitura de um modelo de localizador apical eletrônico. *UNOPAR Cient., Ciênc. Biol. Saúde.*, Londrina, v. 3, n. 1, p. 9-20, out. 2001.

Introdução

A determinação do comprimento de trabalho é uma das mais precoces etapas da terapia endodôntica, consistindo no momento pelo qual o comprimento do dente é mensurado, indicando o limite apical de instrumentação, dado fundamental para o cálculo do comprimento de trabalho.

* Docente da disciplina de endodontia da Universidade Norte do Paraná. Docente Assistente B da Universidade Estadual de Londrina. End. para correspondência: Rua Santos, 777. CEP 86020-021. Londrina, Paraná, Brasil. E-mail: caco@inbrapenet.com.br

** Docente associado da disciplina de endodontia da Faculdade de Odontologia de Bauru (USP).

O estabelecimento do correto limite apical de instrumentação é aceito como um dos mais importantes procedimentos operatórios em Endodontia. Evidências significativas mostram que a instrumentação até o limite do ápice radiográfico, ou além deste, pode comprometer irreversivelmente o sucesso da terapia endodôntica (SJÖGREN, 1990).

Embora o canal radicular principal esteja limitado pelo forame apical, também conhecido como forame maior (SIMON, 1994), o ponto de menor diâmetro desse canal é usualmente encontrado na constrição apical, igualmente chamada de forame menor (DUMMER *et al.*, 1984), localizando-se, em média, 1mm aquém do forame apical (KUTTLER, 1955), podendo, ainda, variar sua posição de zero a 2mm do forame (DUMMER *et al.*, 1984). Didaticamente, esse ponto encerra o tecido pulpar, comunicando-o ao tecido periodontal apical (INGLE, 1957). Os procedimentos operatórios em Endodontia deverão estar contidos em um limite tal que não causem danos aos tecidos periapicais, favorecendo a cura e reparação dessa área após o tratamento (BRAMANTE e BERBERT, 1974; CHAMPMAN *et al.*, 1968; LEONARDO e LEAL, 1998). Aceita-se, portanto, que a constrição apical deva ser o limite ideal de instrumentação e obturação (INGLE, 1957; SELTZER *et al.*, 1963).

Algumas técnicas de determinação do comprimento de trabalho foram descritas e aferidas cientificamente, entre as quais a sensibilidade táctil digital, métodos fundamentados em análise radiográfica (BEST *et al.*, 1960; BREGMAN, 1950; INGLE, 1957), e métodos eletrônicos, cada uma utilizada isoladamente ou em conjunto, fato que, segundo alguns autores (OSLON *et al.*, 1991; OUNSI e HADDAD, 1998; SHABAHANG *et al.*, 1996), proporcionaria mais segurança à indicação de um limite apical de instrumentação.

Material e Métodos

Noventa e oito dentes com indicação prévia de extração por motivos periodontais, ortodônticos ou protéticos, provenientes de quarenta e oito pacientes (trinta e seis homens e doze mulheres), triados pela Clínica Odontológica Universitária Norte do Paraná¹, variando entre dezoito e setenta anos, foram selecionados para o experimento. Após o Consentimento Pós-Informação² para o estudo indicado (DIRETRIZES..., 1995), os pacientes foram submetidos à anamnese e exame clínico (além de eventuais exames complementares necessários ao procedimento cirúrgico). Foram aplicados testes de vitalidade pulpar (testes térmicos a frio com bastão de gelo, gelo seco³ e calor), percussão vertical e horizontal, sondagem de cárie, inspeção de restaurações fraturadas, comprometimento periodontal, comprometimento de furca e mobilidade dental.

Exame radiográfico inicial foi realizado no sentido de detectar perfurações de assoalho, dilacerações, tratamento endodôntico prévio, rarefações ósseas laterais e periapicais, linhas de fratura, presença de objetos estranhos ou fragmentos de instrumentos fraturados no interior do canal radicular, calcificações e formação completa do ápice radicular. Os dentes que apresentaram situações que inviabilizassem o experimento foram descartados da amostragem. O comprimento aparente do dente na radiografia foi medido utilizando-se uma régua endodôntica milimetrada⁴, e calculado o comprimento de trabalho provisório. Todos dados obtidos por estes exames foram anotados em ficha endodôntica⁵ apropriada, e analisados para seleção.

Dezessete incisivos superiores, um canino superior, quatorze pré-molares superiores, vinte molares superiores, doze incisivos inferiores, três caninos inferiores, doze pré-molares inferiores e dezenove molares inferiores foram qualificados para a experimentação, totalizando cento e oitenta e seis canais.

¹ Setor de Triagem e Estatística, COUNP, Centro de Ciências da Saúde, Universidade Estadual de Londrina.

² De acordo com a Resolução 01/88 do Conselho Nacional de Saúde.

³ Endo Ice, Hygenic, Estados Unidos da América.

⁴ Endodontic Ruler, Moyco Union Broach, Estados Unidos da América.

⁵ Ficha clínica, Disciplina de Endodontia, Curso de Odontologia, Universidade Estadual de Londrina.

Após anti-sepsia do campo operatório, os dentes foram anestesiados, variando-se a técnica conforme o local a ser anestesiado, por infiltração de anestésico local (mepivacaína 36mg, adrenalina 18µg⁶). Os dentes foram isolados com dique de borracha⁷, sendo qualquer restauração metálica presente removida durante o procedimento de abertura coronária.

No acesso coronário foram utilizadas pontas diamantadas para alta rotação FG 1016HL⁸, na trepanação inicial com irrigação constante, e brocas tronco-cônicas sem extremidade cortante, em alta rotação, Endo-Z⁹, na remoção do teto da câmara pulpar, com irrigação intermitente de solução de hipoclorito de sódio a 1% (solução de Milton¹⁰). Uma análise do conteúdo da câmara pulpar foi visualmente realizada no sentido de classificar o caso entre polpa viva e necrose pulpar. Dentes com cavidades pulpares apresentando sangramento abundante, cor vermelho vivo, e histórico positivo aos testes de vitalidade pulpar anteriormente realizados, foram classificados como **polpa viva**. Dentes que apresentaram cavidades pulpares com conteúdo necrótico, exsudado ou pus, adicionado ao histórico negativo aos testes de vitalidade pulpar, foram classificados como **necrose**. Dos noventa e oito dentes selecionados, cinquenta e oito apresentavam sinais clínicos de polpa viva e, quarenta dentes, necrose.

Após a localização da(s) entrada(s) de canal(is) utilizando uma sonda endodôntica¹¹, executou-se o cateterismo inicial com lima tipo K¹² número 10 ou 15, até aproximadamente 5mm aquém do comprimento provisório de trabalho, estabelecido pela medição do comprimento do dente na radiografia inicial. Irrigação com 5ml de solução de hipoclorito de sódio a 1% foi realizada na cavidade pulpar. Nos casos de polpa viva, o excedente de sangramento, em nível da câmara pulpar, foi aspirado para a medição. Nos casos de necrose, o excedente de solução de hipoclorito de sódio a 1%, em nível da câmara pulpar, foi aspirado para a medição.

O localizador apical eletrônico Endex¹³ (**Figura 1**) foi instalado, posicionando-se o eletrodo da mucosa na comissura labial e o eletrodo da lima no intermediário do instrumento a ser introduzido no canal radicular. O sinal sonoro foi desativado previamente.



Figura 1 – Localizador apical eletrônico, do tipo frequência-dependente, modelo Endex.




Figura 2 –Tela do aparelho localizador apical eletrônico Endex, com a agulha na primeira demarcação da área verde do visor.

⁶ Scandicaïne, Septodont, França.

⁷ HCM Hygenic Malaysia, Malásia.

⁸ KG Sorensen, São Paulo, Brasil.

⁹ Maillefer Dentsply, Ballaiges, Suíça.

¹⁰ Farmácia Específica, Bauru, São Paulo, Brasil.

¹¹ Sonda nº 3, Hu-Friedy, Estados Unidos da América.

¹² Maillefer Dentsply, Ballaiges, Suíça.

¹³ Osada Elect. Co., Tóquio, Japão.

Para a mensuração eletrônica propriamente dita, uma lima tipo K número 10 ou 15 foi introduzida no canal radicular até aproximadamente 5mm aquém do comprimento de trabalho provisório, sendo executado o ajuste inicial em zero. Após a demarcação de ajuste na tela do aparelho, a lima foi gentilmente introduzida em direção ao ápice radicular, até a agulha do visor atingir a demarcação ápice (início da área vermelha). Neste momento, o número do instrumento que apresentou o melhor ajuste às paredes do canal nesta posição foi anotado como sendo o diâmetro aproximado do forame apical. O instrumento foi então gentilmente recuado no sentido coronário, até que a agulha do visor se posicionasse na primeira demarcação da área verde do visor do aparelho (**Figura 2**), que, segundo as orientações do fabricante, corresponde a um ponto localizado aproximadamente um milímetro aquém do forame apical.

O instrumento em posição foi fixado utilizando-se resina composta fotopolimerizável¹⁴, colocada em volta do intermediário da lima através de uma seringa de inserção¹⁵ apropriada. A cada camada incremental de resina composta, inserida na câmara pulpar, seguia-se a fotopolimerização¹⁶ por um minuto. A ausência de movimentação da lima foi checada deixando o aparelho conectado durante todo procedimento de fixação do instrumento em posição. Após suficiente inserção de resina composta, o aparelho foi desconectado e a lima seccionada na altura do intermediário, utilizando-se uma ponta diamantada cone invertido¹⁷ em alta rotação. No sentido de confirmar se não houve movimentação durante o procedimento de corte do instrumento, o eletrodo foi tocado na ponta do remanescente da lima, sendo verificada a marcação correspondente ao limite estudado.

Obtida a leitura, o isolamento absoluto foi removido e o dente extraído conforme a técnica cirúrgica indicada. Os dentes extraídos foram visualmente examinados para constatação de eventuais fraturas radiculares ou coronárias, e armazenados por trinta minutos em solução de hipoclorito de sódio a 1% para remoção de tecidos periradiculares aderidos.

A partir do diagnóstico do estado pulpar, os dentes foram classificados e separados em dois grupos (polpa viva e necrose), com metade dos elementos da amostragem para cada grupo. Durante o experimento, os diâmetros dos forames foram identificados e igualmente separados em dois grupos (diâmetros de 0,08 a 0,20mm e diâmetros de 0,25 a 0,60mm). A proporção dos canais radiculares, referentes a cada grupo de diâmetros, está demonstrada na **Figura 3**.

Após lavagem em água corrente por cinco minutos, os dentes foram secos por aplicação de jato de ar a distância e numerados de um a noventa e oito. A saída do forame apical foi identificada visualmente, inserindo-se a ponta de uma lima tipo K n° 08 em sua porção externa. Os últimos 5mm de parede dentinária de uma das faces externas da raiz foram delicadamente removidos, através de desgaste com um disco de papel de granulação média e fina¹⁸. Quando uma fina camada de dentina era percebida entre o desgaste executado e a ponta do instrumento fixado, removia-se o remanescente, utilizando-se uma lâmina de bisturi n° 15¹⁹, objetivando visualizar a ponta do instrumento e a continuidade do canal até o forame apical.

A visualização da distância entre a ponta da lima e o forame foi auxiliada utilizando-se uma lupa de aumento de 7 vezes. Aferiu-se a medida colocando uma das extremidades de um paquímetro²⁰ em contato com a ponta do instrumento, e a outra na linha imaginária tangencial à saída do forame apical (**Figura 4**). Os valores foram tabulados segundo o número do dente no experimento, o canal correspondente, a condição pulpar, o diâmetro do forame apical e a distância entre a ponta do instrumento e a saída do forame apical.

¹⁴ Herculite XR, Kerr, Brasil.

¹⁵ Centrix Inc., Estados Unidos da América.

¹⁶ XL 3000, 3M, Brasil.

¹⁷ KG Sorensen, São Paulo, Brasil.

¹⁸ Sof-Lex, 3M, Brasil.

¹⁹ Solidor, Lamedid AS, Alemanha.

²⁰ FWP, Maub, Polônia.

Os valores foram submetidos à análise estatística dos dados, aplicando-se o teste F na análise de variância da posição em relação ao forame apical. Constatadas diferenças, promoveu-se a confrontação entre os grupos, calculando-se as somas de quadrados tipo III. Para comparar as médias ajustadas, empregou-se o Teste de Bonferroni.

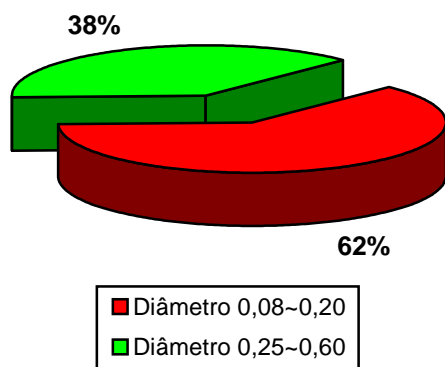


Figura 3 – Gráfico da distribuição, em porcentagem, do número de canais radiculares pertencentes aos grupos de diâmetros de forame apical estudados (0,08 a 0,20mm e 0,25 a 0,60mm), em relação à amostragem utilizada.

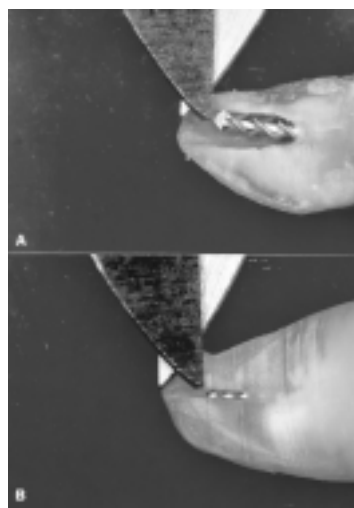


Figura 4 – Aferição da medida, colocando-se uma das extremidades de um paquímetro em contato com a ponta do instrumento e, a outra, na linha tangencial à saída do forame apical. Em **A**, exemplo de um dos dentes do grupo necrose e forame largo (0,60). Em **B**, exemplo de um dos casos polpa viva e forame estreito (0,15).

Resultados e Discussão

Os resultados, apresentados pelos dois grupos de diâmetro de forames, foram submetidos à análise estatística aplicando-se o teste F na análise de variância da posição da ponta do instrumento inserido, em relação à saída do forame apical, no sentido de avaliar as variáveis: condição pulpar, grupo de diâmetros do forame e interação dos mesmos (**Tabela 1**). A demonstração comparativa destes resultados está disposta na **Figura 5**.

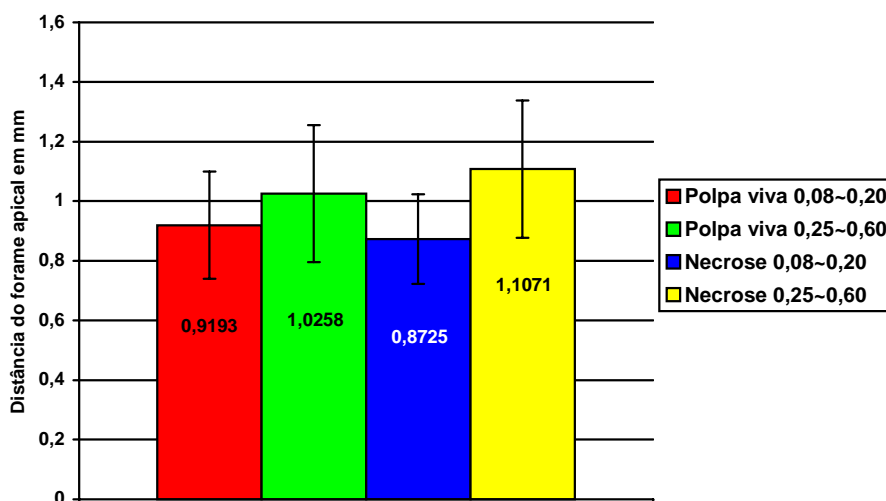


Figura 5 – Gráfico mostrando as médias das distâncias encontradas por grupo estudado.

Devido aos números diferentes de observações para as combinações dos fatores principais analisados, foram calculadas as somas de quadrados tipo III, e para comparar as médias ajustadas empregou-se o teste de Bonferroni. Adotou-se o nível de significância de 5% para os testes estatísticos (**Tabela 1**). A comparação pela análise estatística dos resultados entre os grupos está representada na **Tabela 2**.

Tabela 1 – Análise de variância.

Causa de Variação	G.L.	S.Q.	Q.M.	F	Pr>F
Condição da polpa (CP)	1	0,0130	0,0130	0,33	0,5675
Grupo (G)	1	1,2670	1,2670	32,00	0,0001
Interação CPxG	1	0,1789	0,1789	4,52	0,0349
Resíduo	182	7,2056	0,0396	–	–

G.L. graus de liberdade
 Q.M. quadrado médio
 S.Q. soma dos quadrados
 F raio de variação

Tabela 2 – Médias ajustadas e desvios padrões das distâncias entre a ponta do instrumento inserido e o forame apical, segundo a condição pulpar e os grupos de diâmetros de forame apical (P<0,05).

Condição pulpar	Grupos de diâmetros de forame apical			
	0,08 a 0,20		0,25 a 0,60	
	Média	Desvio Padrão	Média	Desvio Padrão
Necrose	0,8725	0,1537	1,1071	0,2310
Polpa viva	0,9193	0,1880	1,0258	0,2366

Através do Teste de Bonferroni²¹ verificou-se que os dois grupos de diâmetros do forame apical apresentaram diferença estatisticamente significativa (p<0,05) quando a condição pulpar apresentava-se em necrose (**Tabela 3**). Nos casos de polpa viva, os grupos de diâmetros de forame apical não diferiram estatisticamente (P<0,05).

²¹ Sistema SAS (*Statistical Analysis System*, Versão 6.11), Setor de Estatística do Centro de Ciências da Saúde, Universidade Estadual de Londrina.

Tabela 3 – Comparação pela análise estatística dos resultados entre grupos.

Grupos	Diferença Estatística (p<0,05)		
Polpa viva	X	Necrose	<i>não significativa</i>
Polpa viva (diâmetros de 0,08 à 0,20mm)	X	Polpa viva (diâmetros de 0,25 à 0,60mm)	<i>não significativa</i>
Necrose (diâmetros de 0,08 à 0,20mm)	X	Necrose (diâmetros de 0,25 à 0,60mm)	<i>significante</i>

As leituras foram realizadas observando o parâmetro da localização da constrição apical, utilizando a primeira demarcação inserida na área verde da tela do aparelho como referência para as leituras. Dessa maneira, as medições foram orientadas de modo a detectar as proximidades da constrição apical, e não o forame apical. Esse detalhe resultou em medições reais sempre delimitadas aquém da constrição. Dessa forma, todas medidas da amostragem estavam confinadas dentro de um limite apical inserido entre paredes dentinárias radiculares. Extrapolando esse fato para o tratamento endodôntico clínico, verificamos, então, a possibilidade de execução de uma instrumentação permitindo confeccionar um batente apical definido e indispensável na contenção do material obturador (LEONARDO e LEAL, 1998).

Analisando os fatores “presença de polpa viva ou necrose”, não houve influência tal que pudesse causar diferença estatisticamente significativa nas médias dos resultados apresentados. Isoladamente, essas variáveis não apresentaram influência nas medições, apresentando resultados médios de 0,9725 mm aquém do forame, para a condição de polpa viva, e 0,9898mm, para a condição de necrose pulpar. Esses resultados estão em concordância com os achados de Mayeda *et al.* (1993), Arora e Gulabilava (1995) e Dunlap *et al.* (1998).

Observando os diâmetros dos forames dos canais estudados, encontramos uma variação de calibre que possibilitou a divisão da amostragem em dois grupos: um grupo de dentes com forames de diâmetros estreitos, variando de 0,08 a 0,20mm, aproximadamente; e outro grupo, com dentes com forames largos, variando de 0,25 a 0,60mm, aproximadamente. Essa observação permitiu a análise da influência dos diâmetros dos forames apicais na precisão de leitura isoladamente, e sua possível interação com a condição pulpar.

A leitura da diferença de potencial elétrico dos tecidos propicia a execução de medições eletrônicas (SUNADA, 1958). A parede dentinária do canal radicular exibe uma baixa condutividade elétrica, sendo que à medida que se aproxima do terço apical, a camada de tecido dentinário torna-se menos espessa, diminuindo sua capacidade de isolamento elétrico (USHIYAMA, 1983). Esta diminuição gradativa é interpretada eletricamente como uma diminuição da impedância da dentina (IIZUKA *et al.*, 1987). Os aparelhos baseados no método da frequência possuem uma calibragem tal que permite a indicação da impedância média da região da constrição apical ($0,72\Omega$), valor médio constatado em medições pré-determinadas (KOBAYASHI e SUDA, 1994), localizando a ponta do instrumento a aproximadamente 1mm do forame apical, posição aproximada da constrição apical.

Kobayashi e Suda (1994) estudaram os valores apresentados na variação da impedância de vários grupos dentais, com morfologia radicular variada, verificando os valores de impedância relacionados às posições da ponta da lima em direção ao forame apical. O quociente de impedância, a partir das medições sob duas frequências, diminui consideravelmente à medida que o instrumento se aproxima do forame apical, exibindo um valor de $0,72\Omega$ na constrição apical. Esse valor médio denota o ponto de marcação eletrônica das leituras executadas com os aparelhos baseados na leitura da impedância, pela medição da razão entre duas frequências. Ao atingir esse valor, os aparelhos baseados nesse método estão calibrados de tal modo a indicar a posição da constrição.

A ausência da constrição apical (SIMON e WERKSMAN, 1994) diminui o valor do gradiente de voltagem da corrente elétrica, causando uma diminuição da impedância na região apical (USHIYAMA, 1983). Os valores de resistência elétrica (quando da medição por aparelhos do tipo resistência) ou impedância (quando da medição por aparelhos do tipo frequência) da parede dentinária do terço apical, estarão diminuídos (IIZUKA *et al.*, 1987). O fluxo de corrente elétrica na porção apical se altera, propiciando baixos valores de gradiente de voltagem, e conseqüente diminuição da resistência elétrica da região. Esse fato compromete a leitura da variação dos valores de impedância, calculada a partir da aplicação de duas frequências de corrente alternada, provocando leituras anteriores à posição preestabelecida pela média dos dentes com constrição apical ($0,72\Omega$) (KOBAYASHI e SUDA, 1994), relativa a posição de aproximadamente 1mm aquém do ápice. O valor de impedância determinado como marcador da constrição será identificado pelo aparelho em um ponto anterior, indicando um limite apical de instrumentação mais curto.

Saito e Yamashita (1990) observaram, em experimentos “in vitro” utilizando o mesmo método eletrônico, uma tendência de leituras menores (1,5mm em média) que o comprimento real do canal, em dentes cujo forame radicular apresentava um calibre de aproximadamente 0,82mm. Kaufman e Katz (1993) constataram uma variação negativa nas medições realizadas com um localizador eletrônico tipo frequência, em forames cujo diâmetro correspondia à base do guia de penetração de uma lima K n° 80. As leituras do aparelho foram mais curtas, em média, 1,4mm que o comprimento real do dente. Em nosso estudo anterior (RAMOS e BERNARDINELLI, 1994) verificamos resultados indicando leituras em dentes, cujo diâmetro do forame variava de $\pm 0,32\text{mm}$ a $\pm 0,52\text{mm}$, estabelecendo um comprimento de trabalho a 0,56 mm, em média, da saída do forame. Os dentes com forames padronizados a 0,72 mm de diâmetro indicaram leituras, em média, a 1,61 mm da saída do forame apical. Fouad *et al.* (1993) relataram uma diminuição na precisão de localização de um limite apical de instrumentação a $\pm 0,5\text{mm}$ aquém do ápice, em dentes com calibre de forame maior que 0,62mm.

Ao analisar os resultados de nosso experimento, observamos que os testes estatísticos, referentes aos dados apresentados pelas leituras, indicaram que, para os casos de polpa viva, a diferença entre os diâmetros dos forames não representou resultados com diferença estatisticamente significativa. Nos casos de necrose, os dois grupos de diâmetros de forame apresentaram resultados diferentes estatisticamente ($p < 0,05$). Estes resultados estão de acordo com os estudos de Saito e Yamashita (1990), Kaufman e Katz (1993), Fouad *et al.* (1993) e Christie *et al.* (1993).

A análise estatística dos resultados indicando a interação das variáveis necrose e forame apical largo (forames de diâmetro de 0,25 a 0,60mm) nos permitiu analisar o motivo pelo qual a precisão destas leituras foi alterada. Observamos que na maioria dos canais classificados nestas condições a constrição apical apresentava-se parcial ou totalmente ausente. Uma vez que a constrição delimita eletricamente os valores de impedância durante as medições, sua ausência implicará em um desvio na interpretação elétrica de sua posição. A reabsorção radicular apical, característica em casos de necrose pulpar e lesão inflamatória crônica, leva ao desaparecimento da morfologia apical fisiológica. Neste sentido, a influência nas medições foi observada nos casos contidos no grupo dos forames largos (0,25 a 0,60mm, aproximadamente) que apresentavam conteúdo pulpar necrótico.

Notou-se, clinicamente, durante as leituras em casos de necrose e diâmetros de forame mais amplos, uma sensível dificuldade de execução de leitura do ponto estabelecido como sendo a constrição

apical. A agulha do visor do aparelho parecia não deslocar-se contínua e gradativamente para a direita, conforme observamos em outras situações de utilização do equipamento. A medição comportava-se com um deslocamento abrupto da agulha do visor para a direita, indicando subitamente o forame apical. Neste momento, executamos um recuo suave do instrumento, obtendo, dessa forma, um deslocamento da posição ápice para a primeira demarcação da área verde, determinando a posição estudada, interpretada como o limite apical referente à posição da constrição.

Nesses casos, grandes reabsorções apicais, nem sempre localizadas em todas paredes dentinárias uniformemente, parecem ter influenciado nas medições, proporcionando um decréscimo repentino na impedância, levando à indicação do valor preestabelecido de $0,72\Omega$ (referente ao valor pré-determinado de impedância na região apical) a um ponto comparativamente anterior ao dos casos de ápices não reabsorvidos.

Os resultados obtidos nos dois grupos de diâmetros de forames apresentando polpa viva não indicaram diferença estatisticamente significativa, embora tenham apresentado valores médios diferentes (0,91mm, para o grupo de 0,08 a 0,20mm; e 1,02mm, para o grupo de 0,25 a 0,60mm). Esse detalhe parece ser explicado pelo fato dos canais com polpa viva, do grupo de forames maiores, apresentarem um decréscimo proporcional de calibre na região apical, ainda que menos pronunciado em relação aos casos de diâmetro de forame menor. Esse decréscimo suave parece ser identificado durante a medição, aproximando os valores de leitura de ambos grupos. A análise visual do grupo polpa viva com diâmetros de forame maiores possibilitou a inspeção, em muitos casos, de uma forma afunilada na região apical, ainda que o esboço da constrição apresentasse um diâmetro largo. A observação dos resultados deste grupo indica uma leve tendência de comprimentos de trabalho, em média, mais distantes do forame apical ($1,0258\pm 0,23$ mm aquém do forame), comparada com o grupo polpa viva de forames com diâmetro menor ($0,9193\pm 0,18$ mm aquém do forame).

As médias ajustadas das posições aferidas, segundo as condições da polpa, e diâmetros dos forames, estão dentro de um limite aceitável de determinação do comprimento de trabalho (em média $0,9725\pm 0,56$ e $0,9898\pm 0,57$ mm, respectivamente, aquém do forame apical). Mesmo nos casos extremos, as leituras obtidas encontravam-se limitadas em um parâmetro tal que possibilita a execução de uma instrumentação respeitando os limites operatórios aceitáveis clinicamente.

O método eletrônico de determinação do limite apical de instrumentação demonstrou um desenvolvimento técnico apreciável, a partir das primeiras menções a seu respeito⁷, superando as dificuldades iniciais encontradas, quando da utilização dos aparelhos baseados no método da resistência, preconizados por Sunada (1958).

A evolução tecnológica permitiu um avanço substancial nas medições de pequenas variações de resistência elétrica, mesmo utilizando diferentes meios condutores de passagem de corrente. A partir de aparelhos capazes de aferir os valores de impedância da constrição apical, uma evolução na precisão de equipamentos voltados para a localização deste ponto, aplicando um marcador preestabelecido de $0,72\Omega$ (KOBAYASHI e SUDA, 1994), foi de grande valia para o aumento da confiabilidade do método.

Considerando a importância da delimitação de um correto limite apical de instrumentação na elaboração de um batente apical adequado, que respeite o espaço biológico delimitado pelos tecidos apicais (RAMOS e BRAMANTE, 1997) e as limitações dos métodos radiográficos na localização precisa deste limite, o método eletrônico revelou ser uma maneira adequada e confiável de determinação do comprimento de trabalho, a partir da possibilidade de localização de uma posição próxima à constrição apical. Em muitos casos, a imagem radiográfica não permite a perfeita interpretação da saída do forame apical. Na região dos molares superiores, por exemplo, a interferência do processo zigomático da maxila, interpondo-se à imagem das raízes, dificulta sobremaneira a visualização dos ápices. Além do exposto, pacientes gestantes, pacientes com algum tipo de aversão à radiação ionizante, pacientes com dificuldade de abertura de boca ou com náuseas pela colocação da película radiográfica, também oferecem limitações ao uso dos métodos radiográficos de odontometria (McDONALD, 1992).

Como qualquer técnica que demanda a utilização de equipamento de precisão, um treinamento anterior deve ser realizado no sentido de adequar alguns detalhes práticos de observação da leitura em todo trajeto radicular. Esse procedimento visa ambientar o operador no contexto do método eletrônico.

A correta obtenção e interpretação dos dados indicados pela leitura eletrônica, adicionados à medição da imagem radiográfica inicial para diagnóstico e ao conhecimento das medidas normais dos dentes, concorrem para o sucesso na determinação segura do comprimento de trabalho, confinando os procedimentos operatórios em uma região tal que propicie o reparo biológico dos tecidos apicais (SELTZER, 1973).

Referências Bibliográficas

ARORA, R. K.; GULABIVALA, K. An in vivo evaluation of the Endex and RCM Mark II electronic apex locators in root canals with different contents. *Oral Surg.*, v. 79, n. 4, p. 497-503, April 1995.

BEST, E. et al. A new method of tooth length determination for endodontic practice. *Dent. Dig.*, v. 66, p. 450-4, 1960.

BRAMANTE, C. M.; BERBERT, A. A critical evaluation of some methods of determining tooth length. *Oral Surg.*, v. 37, p. 463-73, Mar. 1974.

BREGMAN, R. C. A mathematical method of determining the length of a tooth for root canal treatment and filling. *J. Canad. Dent. Ass.*, v. 16, 305-6, 1950.

CHAPMAN, C. E.; COLLEE, J. G.; BEAGRIE, G. S. A preliminary report on the correlation between apical infection and instrumentation in endodontics. *J. Brit. Endod. Soc.*, v. 2, n. 7, p. 1256-62, Jan./Mar. 1968.

CHRISTIE, W. H.; PEIKOFF, M. D.; HAWRISH, C. E. Clinical observations on a newly designed electronic apex locator. *J. Canad. Dent. Ass.*, v. 59, n. 9, p.765-772, Sept. 1993.

CUSTER, L.E. Exact methods of location the apical foramen. *J. Nat. Dent. Ass.*, v. 5, n. 8, p. 815-9, 1918.

Diretrizes nacionais e internacionais para pesquisas em seres humanos. Resolução nº 01/88 do Conselho Nacional de Saúde. *Rev. Bioética*, v. 3, n. 2, p.101-6, 1995.

DUMMER, P. M. H. ; MCGINN, J. H. ; REES, D. G. The position and topography of apical constriction and apical foramen. *Int. Endod. J.*, v. 17, p. 192-6, 1984.

DUNLAP, C. A. et al. An in vivo evaluation of an electronic apex locator that uses the ratio method in vital and necrotic canals. *J. Endod.*, v. 24, n. 1, p. 48-50, Jan. 1998.

FOUAD, A. F. ; RIVERA, E. M. ; KRELL, K. V. Accuracy of the Endex with variations in canal irrigants and foramen size. *J. Endod.*, v. 19, n. 2, p. 63-7, Feb. 1993.

IIZUKA, H. et al. A study on electronic method for measuring root canal length. *J. Nihon Univ. Sch. Dent.*, v. 29, p. 278-86, Nov. 1987.

INGLE, J. I. Endodontics instruments and instrumentation. *Dent. Clin. N. Amer.*, v. 1, p. 805-22, Nov. 1957.

KAUFMAN, A. V.; KATZ, A. Reliability of Root ZX apex locator tested by an in vitro model. *J. Endod.*, v. 19, n. 4, p. 201, Apr. 1993. (Abstract n. 69)

KOBAYASHI, C.; SUDA, H. New electronic canal measuring device based on the ratio method. *J. Endod.*, v. 20, n. 3, p.111-4, Mar. 1994.

- KUTTLER, Y. Microscopic investigation of root apexes. *J. Amer. Dent. Ass.*, v. 50, p. 544-52, May 1955.
- LEONARDO, M. R. ; LEAL, J. M. *Endodontia: tratamento de canais radiculares*. 3 ed. São Paulo: Editorial Médica Panamericana, 1998.
- McDONALD, N. J. The electronic determination of working length. *Dent. Clin. N. Amer.*, v. 36, n. 2, p. 293-307, Apr. 1992.
- MAYEDA, D. L. et al.. In vivo measurement accuracy in vital and necrotic canals with Endex apex locator. *J. Endod.*, v. 19, n. 11, p. 545-8, Nov. 1993.
- OLSON, A. K. ; GOERIG, A. C. ; CAVATIO, R. E. The ability of the radiographic in determining the location of apical foramen. *Int. Endod. J.*, v. 24, p. 28-31, 1991.
- OUNSI, H. F.; HADDAD, G. In vitro evaluation of reliability of the Endex electronic apex locator. *J. Endod.*, v. 24, n. 2, p. 120-1, Feb. 1998.
- RAMOS, C. A. S.; BERNARDINELLI, N. Influência do diâmetro do forame apical na precisão de leitura de um modelo de localizador apical eletrônico. *Rev. FOB*, v. 2, n. 3, p.83-90, 1994.
- RAMOS, C. A. S.; BRAMANTE, C. M. Irrigação e medicação intracanal. In: _____. *Endodontia*. Londrina: Ed. UEL, 1997. Cap. 9, p. 226-8.
- SAITO, T. ; YAMASHITA, Y. Electronic determination of root canal length by newly developed measuring device - Influences of the diameter of apical foramen, the size of K-file and root canal irrigants. *Dent. Japan*, v. 27, n. 1, p. 65-72, Dec. 1990.
- SELTZER, S. ; BENDER, B. ; TURKENKOPF, S. Factors affecting successful repair after root canal therapy. *J. Amer. dent. Ass.*, v. 52, p. 652-8, 1963.
- SELTZER, S. ; SOLTANOFF, W. ; SMITH, J. Biologic aspects of endodontics. *Oral Surg.*, v. 36, p. 725-37, 1973.
- SHABAHANG, S.; GOON, W. W. Y.; GLUSKIN, A. H. An in vivo evaluation of Root ZX electronic apex locator. *J. Endod.*, v. 22, n. 11, p. 616-8, Nov. 1996.
- SIMON, J. H. S. The apex: how critical is it? *Gen. Dent.*, v. 42, n. 4, p. 330-4, Jul-Aug., 1994.
- SIMON, J. H. S.; WERKSMAN, L. A. Endodontic-periodontal relations. In: _____. *Pathways of the pulp*. Los Angeles: Mosby, 1994. Cap. , p.513.
- SJÖGREN, U. et al. Factors affecting the long-term results of endodontic treatment. *J. Endod.*, v. 16, n., p. 498-504, 1990.
- SUNADA, I. New method for measuring the length of the root canal. *J. Jap. Stomat. Soc.*, v. 25, p. 161-71, 1958.
- USHIYAMA, J. New principle and method for measuring the root canal length. *J. Endod.*, v. 9, n. 3, p. 97-104, Mar.1983.

Assessment *in vivo* of the accuracy of the electronic apex locator readings

Abstract

The purpose of this study was to assess the accuracy of the Endex (Osada Elect. Co., Tóquio, Japão) electronic apex locator readings with the real position of the file, and if the pulp status and size of anatomic foramen, makes a difference in the determination. In this *in vivo* study, 98 teeth, 186 canals, both vital and necrotic, were measured by the Endex apex locator. After the length determination, the file was cemented to place, the tooth extracted, and then shaved back until the file and apex were exposed. The position of the file was measured in relation to the apical foramen. Results indicate that vital pulp measurements were within a range of $-0,9725 \pm 0,21$ mm. Necrotic pulp measurements were within a range of $-0,9898 \pm 0,19$ mm. In foramen diameter relation, the necrotic group with large size foramen (0,25 to 0,60mm) were statistical different in measurements in comparison with the necrotic group of small size foramen (0,08 to 0,20mm). There were no statistical difference in measurements between vital and necrotic canals. The Endex apex locator is advocated to ensure an accurate placement of root canals fillings rather than to eliminate the need of radiographs.

Key words: electronic apex locator; apical foramen; working length determination.

RAMOS, C. A. S.; BERNARDINELI, N. Assessment *in vivo* of the accuracy of the electronic apex locator readings. *UNOPAR Cient., Ciênc. Biol. Saúde.*, Londrina, v. 3, n. 1, p. 9-20, out. 2001.