

Avaliação Cefalométrica das Alterações Dentoesqueléticas de Jovens com Má Oclusão de Classe I e II, Tratados Ortodonticamente com Extração de Quatro Primeiros Pré-Molares

Cephalometric Assessment of Skeletal and Dentofacial Changes in Class I and II Subjects Treated With Extraction of Four First Premolars

Marcio Rodrigues de Almeida^{a*}; Ana Cláudia de Castro Ferreira Conti^b; Marcia Mitsue Sudo Enoki^c; Renato Rodrigues de Almeida^d; Paula Vanessa Pedron Oltramari-Navarro^e; Ricardo de Lima Navarro^f; Giovani Fidelis de Oliveira^g; Sandra Mara Maciel^h

Resumo

Objetivou-se avaliar cefalometricamente as alterações ocorridas após o tratamento ortodôntico com extrações dos quatro primeiros pré-molares, em jovens com má oclusão de Classe I e II de Angle. A amostra constituiu-se 54 telerradiografias de 27 jovens, sendo 16 jovens do gênero feminino e 11 jovens do masculino, com idade média inicial de 13a 4m. Foram avaliadas grandezas cefalométricas dentoesqueléticas antes e após o tratamento ortodôntico, que durou em média 3 anos 1 mês. Os resultados demonstraram uma diminuição estatisticamente significativa para a medida SNA, sendo que o mesmo não foi observado em relação à mandíbula, que não apresentou alterações estatisticamente significantes. No entanto, a relação maxilomandibular apresentou melhora significativa. As grandezas cefalométricas SNGoGn, BaNaPtgn, AFP/AFA não sofreram alteração significativa. Em contrapartida, as grandezas referentes às dimensões verticais como AFAI, AFA (N-Me) e AFP (S-Go) apresentaram aumento estatisticamente significativo. Em relação aos dentes, observou-se extrusão e mesialização dos molares superiores e inferiores, assim como os incisivos superiores e inferiores apresentaram movimento para lingual. Foi possível concluir que o tratamento ortodôntico realizado com extração de pré-molares contribuiu para um aumento da dimensão vertical, fato esse que não justifica a adoção de tal procedimento com objetivo de controlar ou diminuir a altura facial dos pacientes.

Palavras-chave: Má oclusão. Tratamento ortodôntico. Dimensão vertical.

Abstract

The objective of this study was to analyse cephalometrically the changes occurred after orthodontic therapy with extraction of the four first premolars. The sample constituted in 27 young adults (16 females and 11 males) with a mean initial age of 13 years and 4 months. The treatment mean period was 3 years and 1 month. It was used 54 lateral cephalograms, 2 of each patient, obtained in pretreatment and posttreatment. This paper compared the cephalometric changes between the initial and the final phase. The results showed a statistically significant reduction in the SNA measurement, what did not happen in the mandible, showing no difference in your special position. However, the jaws relationship showed an improvement with a statistically significant change. Statistical value differences were not observed in the following cephalometric parameters: SNGoGn, BaNaPtgn, AFP/AFA. However, the cephalometric parameters AFAI, AFA (N-Me), AFP (S-Go), showed a statistically significant increase. The measurements used to examine the dental positions were: $\underline{1}$ -NA, $\underline{1}$ -NA, $\underline{1}$ -FHp, $\underline{6}$ -Pp, $\underline{6}$ -FHp, $\underline{1}$ -NB $\underline{1}$ -NB, $\underline{1}$ -FHp, $\underline{1}$ -NB, $\underline{6}$ -GoGn, $\underline{6}$ -FHp. All this studied measurements between the initial and final phase showed statistically significant results. Extrusion and mesialization of the lower and upper molars were observed, as well as the lower and upper incisors presented lingual movement. It was concluded that orthodontic treatment performed with premolar extraction increased the vertical dimension and it is not indicated to control patients facial height.

Keywords: Malocclusion. Orthodontic treatment. Vertical dimension.

1 Introdução

Apesar dos grandes avanços tecnológicos das pesquisas em ortodontia, muitas questões ainda permanecem controversas. Nesse contexto, destacam-se as alterações na dimensão vertical decorrentes do protocolo de tratamento ortodôntico com extração de pré-molares. O cenário que ainda vigora nos dias de hoje considera a possibilidade de extração em casos de pacientes com tendência de crescimento vertical, com o intuito de promover um controle vertical desses pacientes. Partindo dessa premissa, acredita-se que nos casos de pacientes com crescimento horizontal, os braquifaciais, as extrações devem ser evitadas para não reduzir ainda mais a dimensão vertical desses pacientes, que normalmente já se apresenta diminuída.

Dessa forma, alguns autores contra-indicam a extração de pré-molares, pois acreditam que a mesialização dos dentes posteriores, poderia ocasionar a diminuição do ângulo do plano mandibular e como consequência redução da dimensão vertical.^{1,2,3,4}

^a Doutor em Ortodontia e Odontologia em Saúde Coletiva. – Universidade de São Paulo (USP). Docente da Universidade Norte do Paraná (UNOPAR). E-mail: marcioralmeida@uol.com.br.

^b Doutora em Ortodontia e Odontologia em Saúde Coletiva. – Universidade de São Paulo (USP). Docente da Universidade Norte do Paraná (UNOPAR). E-mail: accfconti@uol.com.br.

^c Especialista em Ortodontia - Universidade Metodista de Piracicaba (UNIMEP). E-mail: marcioralmeida@uol.com.br.

^d Doutor em Ortodontia e Odontologia em Saúde Coletiva. – Universidade de São Paulo (USP). Docente da Universidade Norte do Paraná (UNOPAR). E-mail: marcioralmeida@uol.com.br.

^e Doutora em Ortodontia - Universidade de São Paulo (USP). Docente da Universidade Norte do Paraná (UNOPAR). E-mail: pvoltramari@hotmail.com

^f Doutora em Ortodontia - Universidade de São Paulo (USP). Docente da Universidade Norte do Paraná (UNOPAR). E-mail: rlnavarro@mac.com.

^g Mestrando em Odontologia - Universidade Norte do Paraná (UNOPAR). E-mail: gfidelis@globo.com.

^h Doutora em Saúde Pública Universidade de São Paulo (USP). Docente da Universidade Norte do Paraná (UNOPAR) e Universidade Estadual de Maringá (UEM). E-mail: sanmaciel@sercomtel.com.br.

* Endereço para correspondência: Avenida José Vicente Aiello, 170, CEP 17053-093. Tivoli, Bauru-SP.

A influência das extrações de pré-molares na dimensão vertical tem sido estudada em amostra de pacientes com má oclusão de Classe I, tratados com extração. Os resultados desses trabalhos não demonstraram diferença estatisticamente significativa nas medidas referentes à dimensão vertical entre os dois grupos de pacientes. Baseado nesses dados, os autores concluíram que o controle da dimensão vertical por meio de extrações não foi possível.^{5,6}

Um suave aumento nos valores absolutos das alturas faciais anterior e posterior em casos tratados com extração de pré-molares foi observado em diversos estudos. Esse aumento das dimensões verticais ocorreu mesmo sem alteração do ângulo do plano mandibular.^{7,8,9,10}

As alterações verticais resultantes do tratamento ortodôntico com extrações em pacientes Classe I e Classe II com ângulo do plano mandibular aumentado (SNGoGn maior que 36°) também foram investigadas. Foi demonstrado que nesses casos ocorreu mesialização e extrusão dos molares superiores e inferiores. O ângulo do plano mandibular não sofreu alteração significativamente, apesar do aumento da altura facial ântero-inferior. Os autores concluíram que parte da extrusão dos molares superiores e inferiores pode ser atribuído ao crescimento.¹¹ Esses mesmos resultados foram encontrados em pacientes indianos Classe I, tratados com e sem extrações de primeiros pré-molares. A extração de pré-molares com a indicação de aumentar a o trespasse vertical ou diminuir o ângulo do plano mandibular não foi justificada por esse estudo.¹²

Para a diminuição da dimensão vertical em casos com o ângulo do plano mandibular aumentado, outros procedimentos além da extração dos primeiros pré-molares talvez sejam necessários. Nesse sentido, recursos terapêuticos como a utilização de mentoneiras para controle vertical, assim como a remoção precoce de dentes também foram estudados.

Foi observado um decréscimo de 3,9° no ângulo do plano mandibular (MPA) em pacientes tratados com a extração dos pré-molares associada à utilização de mentoneira para controle vertical, antes e durante o tratamento ortodôntico. Entretanto, o comportamento dessa medida referente ao plano mandibular em longo prazo não pode ser obtido, deixando dúvidas se esse ângulo se manteria nesses valores.¹³

A tentativa de reduzir a dimensão vertical por meio da remoção precoce dos dentes decíduos remanescentes e enucleação dos segundos pré-molares foi realizada. Nesse estudo foi demonstrado uma redução significativa na altura facial inferior, porém o MPA diminuiu apenas 0,8°.¹⁴

Apesar desses dados científicos, ainda a extração de pré-molares é apontada como fator responsável pela diminuição da dimensão vertical. Portanto, o propósito deste estudo foi avaliar as alterações dentárias e esqueléticas decorridas do tratamento ortodôntico com extração dos primeiros pré-molares em pacientes com má oclusão de Classe I e II.

2 Material e Método

A amostra deste estudo foi composta por 54 telerradiografias em norma lateral de 27 pacientes com má oclusão de Classe I e II, tratados com extração de quatro primeiros pré-molares. As radiografias foram obtidas ao início (T1) e ao término do tratamento ortodôntico (T2), com duração de 3 anos e 1 mês, em média. Os pacientes pertenciam à Clínica de Pós-graduação em Ortodontia da Faculdade de Odontologia de Lins-UNIMEP, sendo 16 jovens do gênero feminino e 11 jovens do masculino. A idade média inicial dos pacientes foi de 13a 4m.

Os pacientes selecionados, apresentaram má oclusão de Classe I ou Classe II, constatados por meio de fichas clínicas e modelos de estudo, sem agenesias ou mutilações no arco dentário, e todos foram tratados com aparelho fixo pela mecânica "Straight Wire", utilizando como ancoragem, a barra transpalatina.

As radiografias foram traçadas manualmente por um único examinador previamente calibrado, com lapiseira Pentel provida de grafite HP de 0,5mm. Primeiramente foi obtido o desenho anatômico e as linhas e planos utilizados (figura 1), posteriormente foram demarcadas as medidas angulares (em graus) (figura 2) e lineares (em milímetros) (figura 3).

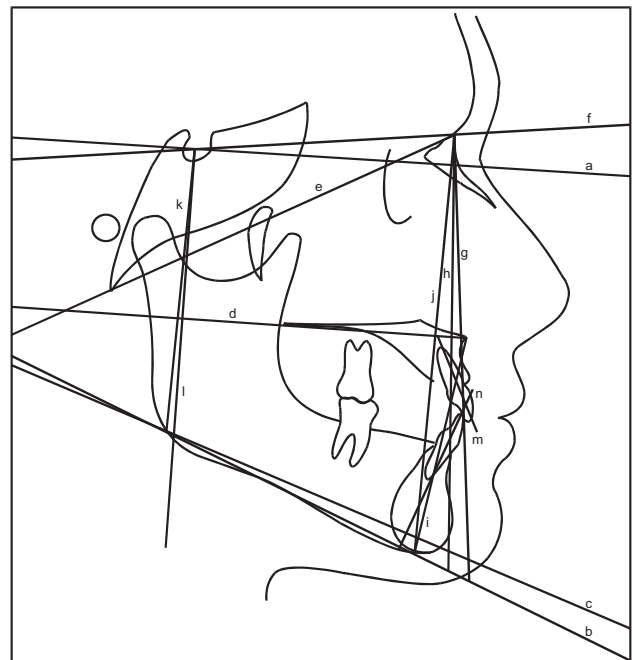


Figura 1 - Planos e Linhas

Plano horizontal de Frankfurt modificado (FH): ângulo inferior à linha SN de 7°, passando pelo ponto S;

- a) Plano mandibular (GoMe): formado pelos pontos Go e Me;
- b) Plano mandibular de Riedel (GoGn); formado pelo pontos Go e Gn;
- c) Plano palatino (PP): formado pelos pontos ENA e ENP;

- d) Linha BaNa: linha que passa pelos pontos Ba e Na;
- e) Linha SN: linha que passa pelos pontos S e N;
- f) Linha NA: linha que passa pelos pontos N e A;
- g) Linha NB: linha que passa pelos pontos N e B;
- h) Linha ENA – Me (AFAI): linha que passa pelos pontos ENA e Me;
- i) Linha N-Me (AFA): linha que passa pelos pontos N e Me;
- j) Linha S-Go (AFP): linha que passa pelos pontos S e Go;
- k) Linha S-FHp: perpendicular ao plano horizontal de Frankfurt modificado (FH), partindo do ponto S;
- l) Longo eixo do incisivo superior: linha que passa pelo longo eixo do incisivo superior;
- m) Longo eixo do incisivo inferior: linha que passa pelo longo eixo do incisivo inferior.

Após a demarcação dos planos e linhas, procedemos às medidas das grandezas angulares e lineares:

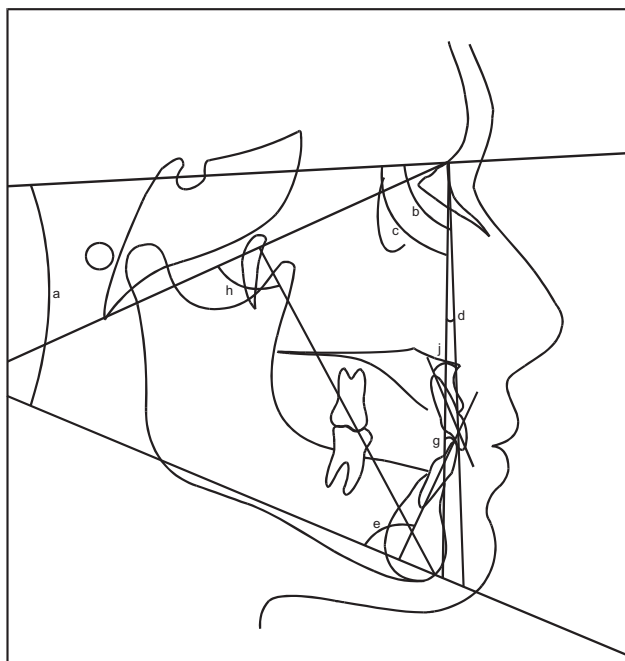


Figura 2 - Grandezas angulares

- a) SN.GoGn: ângulo formado entre linha SN e o plano mandibular de Riedel (GoGn);
- b) SNA: ângulo formado pelas linhas SN e NA;
- c) SNB: ângulo formado pelas linhas SN e NB;
- d) ANB: diferença entre os ângulos SNA e SNB;
- e) IMPA: ângulo formado pelo longo eixo do incisivo inferior com plano mandibular (GoMe);
- f) \perp -NA: ângulo formado pelo longo eixo do incisivo superior com linha NA;
- g) 1.NB: ângulo formado pelo longo eixo do incisivo inferior com linha NB;
- h) BaNa.Ptgn: ângulo formado pelas linhas BaNa e Ptgn.

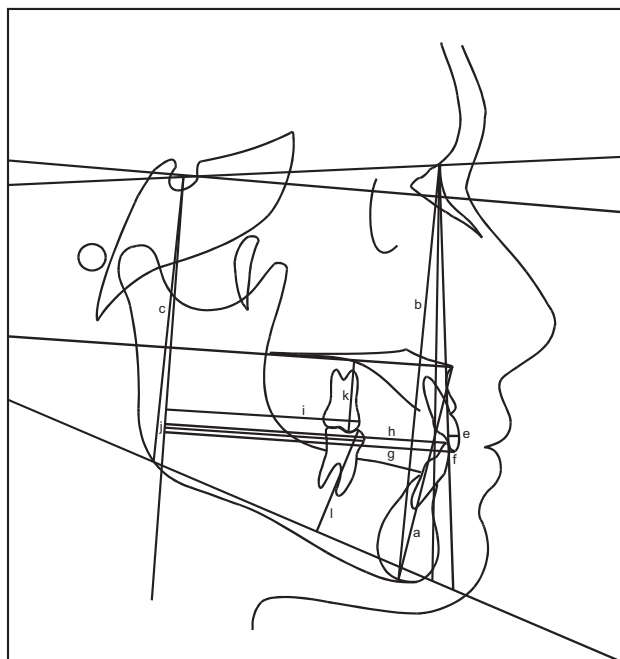


Figura 3 - Grandezas lineares

- a) AFAI: distância entre os pontos ENA e Me;
- b) AFA: distância entre pontos N e Me;
- c) AFP: distância entre pontos S e Go;
- d) AFP/AFA X 100; Proporção ou Quociente de Jarabak; entre as medidas AFP (S-Go) e AFA (N-Me).
- e) \perp -NA: maior distância da face vestibular dos incisivos central superior que ultrapassa a linha NA;
- f) 1-NB: maior distância da face vestibular dos incisivos centrais inferior que ultrapasse a linha NB;
- g) \perp -FHp: distância do incisal do incisivo central superior a linha S-FHp;
- h) 1-FHp: distância do incisal do incisivo central inferior a linha S-FHp;
- i) $\underline{6}$ -FHp: distância da mesial do 1º molar superior permanente a linha S-FHp.
- j) 6-FHp: distância da mesial do 1º molar inferior permanente a linha S-FHp.
- k) $\underline{6}$ PP: distância do ponto de cúspide mesial do primeiro molar superior permanente perpendicular ao plano PP.
- l) 6 GoGn: distância do ponto de cúspide mesial do primeiro molar permanente perpendicular ao plano GoGn.

As grandezas cefalométricas foram agrupadas de acordo com a região a que se referem:

- a) Componente maxilar: SNA;
- b) Componente mandibular: SNB;
- c) Relação sagital maxilomandibular: ANB e Wits;
- d) Relação vertical: SNGoGn; AFAI; BaNa – Ptgn; N-Me; S-Go; AFP/AFA x 100;
- e) Componente dental: \perp -NA, \perp -NA, 1.NB, 1-NB, IMPA, \perp -FHp, 1-FHp, $\underline{6}$ -PP, 6GoGn, $\underline{6}$ -FHp, 6FHp.

O tratamento estatístico foi desenvolvido pelo software Sigma Stat, utilizando o test “t” de Student pareado, por se tratar de comparações iniciais e finais.

3 Resultados

Em relação à faixa etária dos pacientes da pesquisa, seus valores médios ao início e ao final do tratamento, bem como a duração desse período, foram dispostos na tabela 1.

Tabela 1: Média das idades iniciais, finais e tempo médio de tratamento

Número Pacientes	Idade Inicial	Idade Final	Tempo Médio de Tratamento
27	13a 4m	16a 5m	3a 1m

Para a avaliação do erro do método intra-examinador, selecionou-se aleatoriamente 14 radiografias da amostra, que foram retraçadas pelo mesmo examinador com um intervalo

de 15 dias.

O erro casual foi obtido com a aplicação de uma fórmula matemática.¹⁵ As medidas 1.NA, AFAI, 6-FHp. apresentaram erro casual, ou seja, suas mensurações apresentaram diferenças maiores que 1mm ou 1,5°. Provavelmente este fato possa ser devido à dificuldade de localização dos ápices dentários e da mesial do primeiro molar devido a sobreposição dos dentes direito e esquerdo.¹⁶ Nas radiografias da amostra foram utilizadas filtros para melhor visualização do perfil mole, porém estes filtros prejudicam a visualização das estruturas próximas do perfil mole, desta maneira prejudicando a determinação da espinha nasal anterior

O erro sistemático foi obtido de acordo com o teste “t” pareado, ao nível de significância de 5%. Não se observaram diferenças estatisticamente significantes entre os dois traçados. A tabela 2 apresenta os resultados do erro casual e sistemático.

Tabela 2: Análise estatística para determinação da confiabilidade do método cefalométrico. Apresentação das medidas (T) e desvio-padrão (DP) e do erro casual (Dahlberg – E) e erro sistemático (Teste “t” pareado para os dois tempos realizados)

Medida	Inicial		Final		Test “T”			Dahl E
	T 1	DP	T 2	DP	“ t “	P	Sig.	
SNA (graus)	82,96	3,80	82,75	3,53	0,175	0,8638	n.s	0,66
SNB (graus)	78,07	4,79	77,61	4,13	0,347	0,7341	n.s	0,94
ANB (graus)	5,32	1,86	5,07	1,86	0,394	0,7002	n.s	0,34
AFP/AFA X 100 (%)	61,65	3,54	62,55	3,22	0,904	0,3826	n.s	0,46
N-Me (mm)	121,93	5,62	123,00	5,65	-0,485	0,6356	n.s	0,99
S-GO (mm)	75,18	5,23	76,96	5,04	-1,36	0,1967	n.s	0,68
SNGOGN (graus)	35,96	4,13	35,46	3,90	0,471	0,6458	n.s	0,60
Bana Ptn(“Y”) (graus)	-4,72	5,86	-4,00	6,77	-0,273	0,7891	n.s	1,13
AFAI (mm)	70,89	6,32	71,64	6,88	-0,299	0,7697	n.s	1,24
1.NA (graus)	27,68	6,50	23,68	8,81	1,110	0,2873	n.s	1,86
1-NA (mm)	8,86	3,00	7,07	3,13	1,310	0,2127	n.s	0,73
1.NB (graus)	31,18	5,27	30,43	6,04	0,357	0,7268	n.s	0,69
1-NB (mm)	9,71	2,45	9,18	3,29	0,527	0,6072	n.s	0,67
IMPA (graus)	95,32	7,67	95,04	7,24	0,104	0,9187	n.s	1,36
1-FHP (mm)	77,79	7,51	76,14	7,62	0,623	0,5440	n.s	0,72
1-FHP(mm)	72,18	7,59	71,71	7,04	0,198	0,8460	n.s	0,81
6-PP (mm)	23,21	2,72	24,61	2,52	-1,860	0,0864	n.s	0,52
6-GOGN (mm)	30,86	2,26	31,61	3,22	-0,739	0,4729	n.s	0,56
6-FHP (mm)	45,14	6,61	46,32	7,03	-0,568	0,5799	n.s	1,70
6-FHP (mm)	44,04	8,08	46,71	7,95	-1,090	0,2973	n.s	1,40

n.s: não significante

s: Significante para p ≤ 0,05

As alterações das grandezas cefalométricas entre as fases inicial e final dos pacientes foram avaliadas estatisticamente segundo o teste “t” de Student, com nível de significância de 5%.

Na tabela 3 podem ser observados os resultados das comparações estatísticas das alterações cefalométricas entre o T1 e T2, com as alterações médias, valor “t”, valor “p” e a significância.

Tabela 3: Comparação entre as alterações médias e iniciais ocorridas nos pacientes, durante o tratamento

Medida	Inicial		Final		Test "T"		
	T 1	DP	T 2	DP	" t "	P	SIG.
SNA (graus)	82,80	4,64	82,10	4,83	2,11	0,0444	s
SNB (graus)	78,61	4,86	78,50	4,57	0,193	0,8485	n.s
ANB (graus)	4,11	2,29	3,52	2,28	2,26	0,0322	s
AFP/AFA X 100 (%)	62,56	4,15	63,05	4,19	-1,36	0,1841	n.s
N-Me (mm)	120,28	6,68	125,56	6,92	-7,11	0,0001	s
S-GO (mm)	75,37	5,95	79,28	7,08	-8,24	0,0001	s
SNGoGn (graus)	34,85	4,99	34,71	5,03	0,505	0,6177	n.s
BaNaPtgn("Y") (graus)	-4,52	4,59	-5,33	3,85	0,950	0,3507	n.s
AFAI (mm)	70,33	5,82	73,33	6,74	-4,24	0,0003	s
1-NA (graus)	28,94	6,39	21,09	7,12	5,20	0,0001	s
1-NA (mm)	9,31	3,14	5,50	2,62	6,80	0,0001	s
1-NB (graus)	30,67	5,73	27,04	7,30	3,21	0,0035	s
1-NB (mm)	8,98	2,97	6,76	2,65	6,25	0,0001	s
IMPA (graus)	94,85	6,69	91,22	7,98	3,41	0,0021	s
1-FHP (mm)	78,50	10,22	74,07	8,59	6,77	0,0011	s
1-FHP (mm)	72,87	9,05	71,28	8,63	4,02	0,0004	s
6-PP (mm)	23,33	2,83	25,69	3,03	-6,76	0,0001	s
6-GOGN (mm)	30,76	3,59	33,19	3,03	-3,72	0,0010	s
6-FHP (mm)	45,09	7,83	49,65	7,72	-7,23	0,0001	s
6-FHP (mm)	45,44	8,55	51,22	8,09	-10,9	0,0009	s

s: significante para $p \leq 0,05$
n.s: não significante

4 Discussão

O conhecimento do ortodontista a respeito do crescimento e desenvolvimento craniofacial, assim como das mudanças influenciadas pelo tratamento ortodôntico são de suma importância para um planejamento adequado, o que pode otimizar as chances de sucesso do mesmo. Por diversas vezes os ortodontistas decidem por realizar um tratamento com extrações de pré-molares, acreditando na teoria de que o fechamento de espaço acarretaria em aumento do trespassse vertical e diminuição da dimensão vertical.

Entretanto, estudos mais recentes tem demonstrado que o protocolo de extrações como coadjuvante no tratamento ortodôntico pode aumentar a dimensão vertical, ao contrario do que se acreditava. Isto pode ser explicado devido a efeitos colaterais de extrusão induzidos pelo procedimento de fechamento de espaço.^{17,18} O entendimento dos efeitos da extração e do fechamento de espaço são fatores importantes a serem considerados quando um paciente recebe indicação de extrações dentárias com finalidade ortodôntica. O impacto da mecânica sobre o padrão facial é crucial na decisão de extrair ou não.

Dessa forma, esse trabalho visa acrescentar dados no sentido de nortear o ortodontista na decisão clínica de extrair, baseado em dados científicos que comprovem sua

eficácia, causando o mínimo de alterações indesejáveis aos pacientes, principalmente os que já possuem um padrão facial desfavorável, como os hiperdivergentes.

Primeiramente, os resultados relacionados à posição espacial da maxila considerando o ângulo SNA demonstraram uma diminuição significativa dessa grandeza cefalométrica de $0,70^\circ$. Este fato se assemelha aos resultados encontrados na literatura^{19,20,21} e muito provavelmente tenha ocorrido em razão da mudança no ponto A promovida pela retração dos incisivos superiores, uma vez que os tratamentos foram realizados com extração de quatro primeiros pré-molares. Dados extraídos do atlas de crescimento craniofacial indicam um incremento médio de $0,05^\circ$ no SNA em jovens dos 13 aos 16 anos de idade.²²

A posição da mandíbula foi avaliada segundo a medida SNB, a média final após o tratamento apresentou diminuição de $0,11^\circ$, porém sem significância estatística. Segundo o Atlas de Crescimento Craniofacial²², em jovens (13 aos 16 anos), Classe I, sem tratamento ortodôntico, o incremento médio do SNB é de 1° . Podemos observar que não houve crescimento mandibular nos pacientes da amostra, e o ponto B sofreu alteração na sua localização, provavelmente em decorrência do movimento para lingual dos incisivos inferiores.

A grandeza cefalométrica ANB foi utilizada para avaliar

a relação sagital maxilomandibular. Sua medida ao final do tratamento mostrou uma diminuição estatisticamente significativa (0,59°), demonstrando uma melhora na relação sagital, assim como resultados na literatura.^{19,20} Como não foi observado crescimento mandibular, não ocorreram grandes reduções deste ângulo. O tratamento ortodôntico realizado promoveu retração e lingualização dos incisivos inferiores, provocando uma remodelação do ponto B para distal.

Os incisivos superiores apresentaram uma inclinação para lingual, comprovada pelas medidas $\underline{1}$ -NA, $\underline{1}$ -NA e $\underline{1}$ -FHp, que apresentaram um aumento significativo ao final do tratamento. Esse aumento foi respectivamente de 7,85°, 3,81mm e 4,43 mm. Esses dados se assemelham aos de estudos

As medidas $\underline{6}$ -PP e $\underline{6}$ -FHp foram utilizadas para verificar as mudanças ocorridas com o molar superior no sentido vertical ($\underline{6}$ -PP) e horizontal ($\underline{6}$ -FHp). Os molares superiores extruíram e mesializaram. Estes relatos concordam com a literatura.^{9,11,20,23}

Os incisivos inferiores também sofreram lingualização ao final do tratamento, segundo um aumento estatisticamente significativo nas seguintes grandezas cefalométricas 1-NB, 1-NB e 1-FHp. Esse aumento foi de 3,63°, 2,22mm e 1,59mm, respectivamente. O IMPA sofreu redução de 3,63°, resultado já esperado em razão da possibilidade de alteração na posição e inclinação dos dentes com o tratamento com extrações. Vários trabalhos comprovaram esses resultados.^{9,11,20,23}

Os molares inferiores, assim como os superiores, também apresentaram movimentos de extrusão e mesialização. Esse fato foi constatado pelo aumento significativo das medidas 6-GoGn e 6-FHp, após o término do tratamento. Esses resultados se assemelham com estudos anteriores.^{5,6,11,23,24}

Para determinar o padrão de crescimento facial foram utilizadas as grandezas angulares SnGoGn; BaNaPtgn e a proporção AFP/AFA. Essas medidas também foram utilizadas para verificar as alterações verticais decorrentes do tratamento com extrações. Os resultados desse estudo de que o tratamento ortodôntico com extração de quatro pré-molares não altera estatisticamente de maneira significativa estas medidas corroboram com dados de vários trabalhos.^{5,6,9,11,23,24}

A análise do comportamento das alturas faciais foi realizada por meio das medidas S-Go(AFP), N-Me(AFA) e ENA-Me(AFAI). Observando os resultados, temos que a altura facial posterior (S-Go) apresentou um aumento estatisticamente significativo no término do tratamento. A medida linear N-Me (altura facial anterior) demonstrou aumento estatisticamente significativo entre o início e término do tratamento. Esses resultados eram esperados por se tratarem de pacientes em fase de crescimento.^{5,25,26}

O incremento na altura facial anterior (AFA) foi proporcionalmente menor que na altura facial posterior (AFP), sendo este achado semelhante aos estudos sobre o crescimento vertical da face.^{25,26} A medida S-Go aumenta em média 5,15mm e a medida linear N-Me tem acréscimo em média de 5,5mm em jovens dos 13 aos 16 anos, não tratados

ortodonticamente.²² Os pacientes do estudo apresentaram aumento médio de 3,9mm para grandeza linear S-Go e 5,28mm para a grandeza N-Me.

A AFAI mostrou um aumento significativo estatisticamente ao final do tratamento, esses resultados corroboram dados da literatura.^{5,6,11} O efeito do tratamento ortodôntico associado ao crescimento na dimensão vertical da face não pode ser ignorado nesse estudo. Isto pode ser observado nos 3 mm de aumento da AFAI, comparados aos 4,3mm em pacientes não tratados ortodonticamente dos 13 aos 16 anos de idade.²²

Outros autores também encontraram aumentos na AFAI comparando amostras de pacientes tratados com, e sem extração, porém essa alteração foi mais pronunciada.¹² Ainda, esses autores avaliaram pacientes em uma fase mais tardia do crescimento, o que torna mais confiável esses efeitos verticais serem atribuídos mais ao tratamento, do que ao crescimento craniofacial. Talvez essa seja uma limitação desse estudo, por não dispor de uma amostra controle de pacientes com as mesmas características do grupo experimental, porém tratados sem extração.

5 Conclusão

Baseados nos resultados obtidos com a metodologia utilizada, a teoria de que a extração dos primeiros pré-molares produza uma redução na dimensão vertical da face não foi confirmada. O tratamento ortodôntico realizado com extração de pré-molares contribuiu para um aumento da dimensão vertical, fato esse que não justifica a adoção de tal procedimento com objetivo de controlar ou diminuir a altura facial dos pacientes

Referências

1. Tulley WJ. The role of extractions in orthodontic treatment. *British Dental Journal*. 1959; 107: 199-205.
2. Levy PH. Clinical implications of mandibular repositioning and the concept of alterable centric relation. *International Journal Orthodontics*. 1979; 17: 6-25.
3. Witzig JW, Spahl TJ. The clinical management of basic maxillofacial orthopedic appliances. Hong Kong, Year Book medical publisher, Inc, cap2; 1987.
4. Wyatt WE. Preventing adverse effects on the temporomandibular joint through orthodontic treatment. *American Journal Orthodontics and Dentofacial orthopedics*. 1987; 91(6): 493-9.
5. Kocadereli I. The effect of first premolar extraction on vertical dimension. *American Journal Orthodontics and Dentofacial Orthopedics*. 1999; 116(1): 41-5.
6. Stagers JA. Vertical changes following first premolar extractions. *American Journal Orthodontics and Dentofacial Orthopedics*. 1991; 105(1): 19-24.
7. Chua AL, Lim JY, Lubit EC. The effects of extraction versus nonextraction orthodontic treatment on the growth of the lower anterior face height. *American Journal Orthodontics and Dentofacial Orthopedics*. 1993; 104(4): 361-8
8. Dougherty HL. The effects of mechanical forces upon the mandibular bucal segments during orthodontic treatment.

- American Journal Orthodontics. 1968; 54: 83-103.
9. Bishara SE, Cummins DM, Jakobsen JR, Zaher AR. Dentofacial and soft tissue changes in Class II, division 1 cases treated with and without extractions. American Journal Orthodontics and Dentofacial Orthopedics. 1995; 107: 28-37.
 10. Taner-Sarisoy L, Darendeliler N. The influence of extraction orthodontic treatment on craniofacial structures: evaluation according to two different factors. American Journal Orthodontics and Dentofacial Orthopedics. 1999; 115: 508-14.
 11. Cusimano C, McLaughlin RP, Zernik JH. Effects of first bicuspid extractions on facial height in high angle cases. Journal Clinical Orthodontics. 1993; 27: 594-8.
 12. Sivakumara A, Valiathanb A. Cephalometric assessment of dentofacial vertical changes in Class I subjects treated with and without extraction. American Journal Orthodontics and Dentofacial Orthopedics. 2008; 133(6):869-75.
 13. Pearson LE. Vertical control through use of mandibular posterior intrusive forces. Angle Orthodontists. 1973; 43(2): 194-200.
 14. Garlington MA. Changes in planes angle after second bicuspid enucleation. Los Angeles: University of Southern California; 1987.
 15. Dahlberg G. Statistical methods for medical and biological students. New York: Interscience; 1940.
 16. Liu W. The reliability of the "ortho grid" in cephalometrics assessment. British Journal Orthodontics. 1991; 18: 21-27.
 17. Sassouni V, Nanda S. Analysis of dentofacial vertical proportions. American Journal Orthodontics. 1964;50:801-23.
 18. Staggers JA. A comparison of results of second molar and first premolar extraction treatment. American Journal Orthodontics and Dentofacial Orthopedics 1990;98:430-6.
 19. Holdaway RA. Changes in relationship of points A and B during orthodontic treatment. American Journal Orthodontics. 1956; 13(4): 209-20.
 20. Nahás ACR. Avaliação da estabilidade esquelética e dentária das medidas cefalométricas após cinco anos, em pacientes com ângulo ANB inicial maior que 4°, tratados ortodonticamente com extrações de quatro primeiros pré-molares. Bauru: Faculdade de Odontologia de Bauru, Universidade de São Paulo; 2001.
 21. Ricketts RM. The influence of orthodontic treatment on facial growth and development. Angle Orthodontists. 1960; 30(3): 103-33.
 22. Martins DR et al. Atlas de crescimento craniofacial. 1 ed. São Paulo: editora Santos; 1998.
 23. Darendeliler N, Taner-Sarisoy L. The influence of extraction orthodontic treatment on dental structures: a- two factor evaluation. European Journal Orthodontics. 2001;23(3):295-303.
 24. Hayasaki SM, Castanha Henriques JF, Janson G, de Freitas MR. Influence of extraction and nonextraction orthodontic treatment in Japanese-Brazilians with Class I and Class II Division 1 malocclusions. American Journal Orthodontics Dentofacial Orthopedics. 2005;127:30-6.
 25. Capelozza Filho L et al. Alterações verticais em casos de Classe II divisão 1 dentária com exodontias dos quatro pré-molares. Revista Dental Press Ortodontia e Ortopedia Facial. 2000; 5(5): 12-9.
 26. Love RJ et al. Facial growth in males 16 to 20 years of age. American Journal Orthodontics and Dentofacial Orthopedics. 1990; 97(3): 200-6.